GMC
GEMELLI MEDICAL CENTER

Gemelli Medical Center S.r.l
00168 Roma

Cognome		Nome	**FERNANDO**	D. nascita	07/10/1969 (44 anni)	Sesso	M
C.Fiscale		C.Sanitario		Telefono		Regime	Amb
Nosografico		Codice SDO		U.O.	AMBULATORIO GMC		

Referto

Fegato di dimensioni aumentate (diametro long lobo dx 17 cm), con profili regolari ed ecostruttura addensata come da steatosi di grado moderato-severo, senza lesioni focali se si eccettua la presenza di un'area a dversa distribuzione lipidica in sede paracolecistica.
Colecisti distesa, con pareti regolari e con la presenza di una formazione litiasica di 10 mm nel diametro massimo al suo interno.
Vie biliari intra ed extraepatiche non dilatate.
Pancreas di dimensioni normali, ad ecostruttura omogenea senza ectasie del dotto di Wirsung.
Milza di dimensioni normali, ad ecostruttura omogenea, senza lesioni focali.
Aorta addominale con decorso e calibro nella norma.
Reni bilateralmente in sede, di dimensioni normali, con parenchima conservato e senza calcoli né dilatazioni calico-pieliche o degli ureteri.
Buona la perfusione renale intraparenchimale con indici di resistenza nella norma bilateralmente (0.63 a sinistra e 0.60 a destra).
Lo studio delle arterie renali effettuato all'ilo ha evidenziato caratteristiche flussimetriche nella norma bilateralmente.
Vescica repleta, con pareti regolari, senza calcoli né formazioni vegtanti endoluminali.
Prostata di dimensioni normali, ad ecostruttura omogenea, non determinante impronte sul pavimento vesicale.
Non versamento libero addominale.

Conclusioni: fegato con steatosi di grado moderato-severo. litiasi della colecisti.

Prestazioni

- ECOGRAFIA ADDOME SUPERIORE , eseguito il 31/10/2013
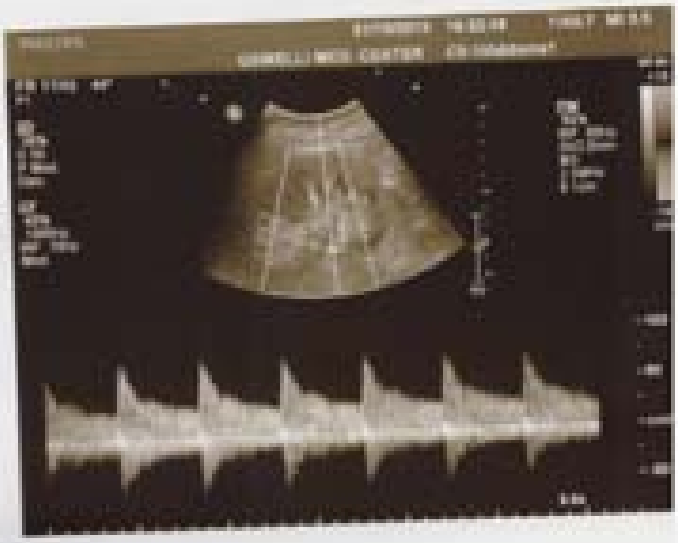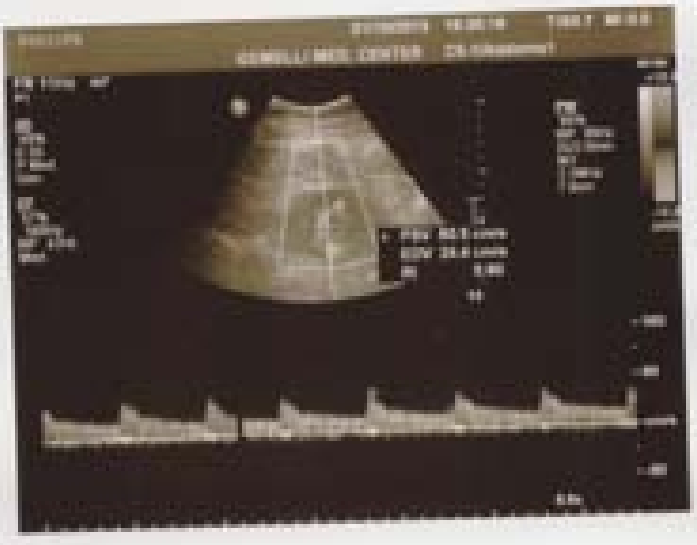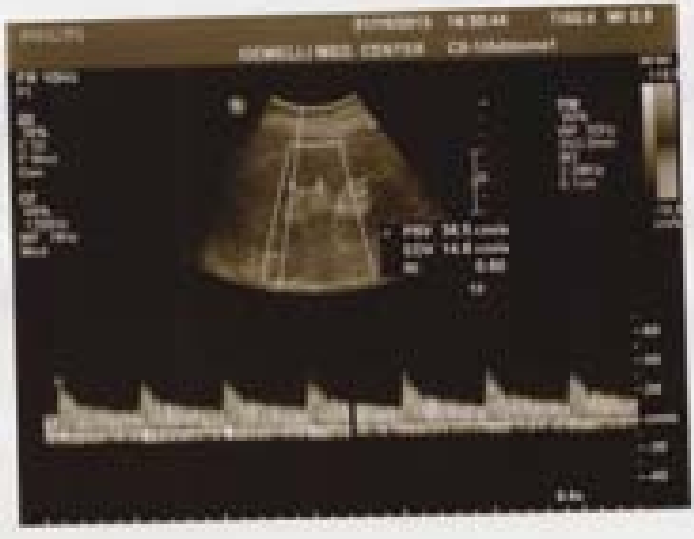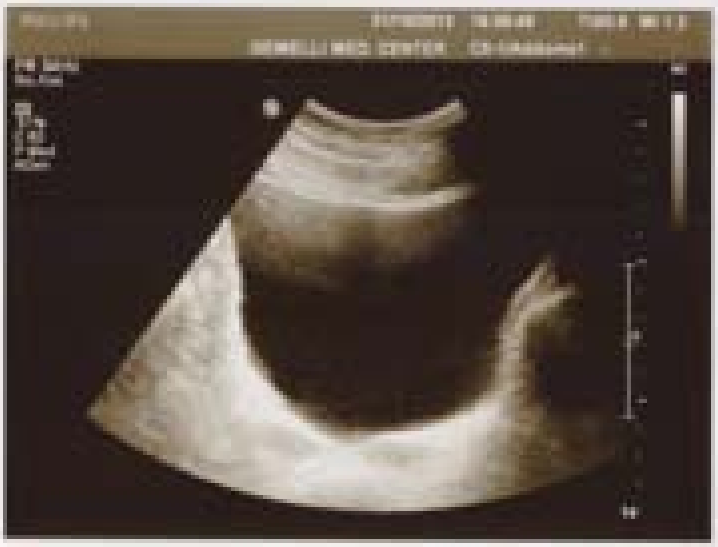
31/10/2013