



**Poliambulatorio S.Maria della Pietà**  
U.O.S. Territoriale Diagnostica per Immagini

**Servizio M.O.C.**

Sig.r/ra

FERRARIS N° 17

Esame richiesto:

- MOC LOMBARE
- MOC FEMORALE
- MOC TOTAL BODY

REFERTO M.O.C. DEXA

LOMBARE L2 - L4	Totale	FEMORALE Triangolo di Ward's	TOTAL BODY
<input checked="" type="checkbox"/> NORMALE	<input type="checkbox"/>	<input type="checkbox"/> NORMALE	<input type="checkbox"/> NORMALE
<input type="checkbox"/> OSTEOPENIA	<input checked="" type="checkbox"/>	<input checked="" type="checkbox"/> OSTEOPENIA	<input type="checkbox"/> OSTEOPENIA
<input type="checkbox"/> OSTEOPOROSI	<input type="checkbox"/>	<input type="checkbox"/> OSTEOPOROSI	<input type="checkbox"/> OSTEOPOROSI

VALORI DI RIFERIMENTO

**NORMALE:** Valore di T- score nei limiti rispetto al picco di massa ossea

**OSTEOPENIA:** Valore di T- score compreso tra - 1 e - 2.5 DS rispetto al picco di massa ossea

**OSTEOPOROSI:** Valore di T- score inferiore a - 2.5 DS rispetto al picco di massa ossea

*Nella norma il collo femorale. Osteopenia nel collo femorale e nel TR di WARD. Un lieve osteoporosi nel resto.*

Roma, 16.4.11

Il Radiologo

ASL RM/E  
U.O.C. RADIOLOGIA OFTALMICO E  
RETE TERRITORIALE

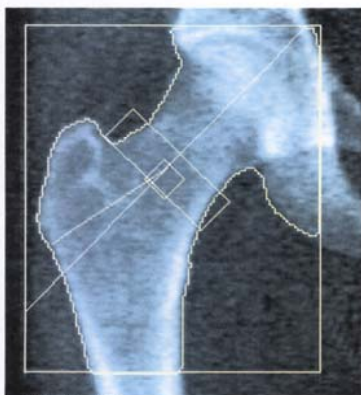**N.B. Ogni risultato mineralometrico necessita di interpretazione e valutazione clini**

**AZIENDA ROMA "E" Poliamb.S.M.Della Pieta'**  
 P.zza S.M. Della Pieta', 5  
 Roma 00135

Telefono: 06/68352919

Nome: FERNANDO	Sesso: Maschio	Altezza: 170.0 cm
ID paziente: 1 / 1	Etnia: Bianco	Peso: 90.0 kg
DOB: 07 October 1969		Età: 41

Medico di riferimento:



k = 1.141, d0 = 45.5  
 105 x 124  
 NECK: 48 x 15

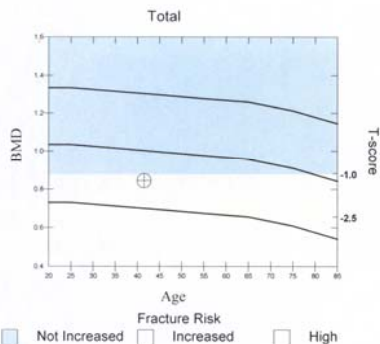
**Informazioni sulla scansione:**

Data scansione: 16 Aprile 2011 ID: U  
 Tipo di scansione: f Femore destro  
 Analisi: 16 Aprile 2011 08:28 Versione 12.6:5  
 Femore destro  
 Operator: FED  
 Modello: QDR 4500W (S/N 48352)  
 Commento:

**DXA Results Summary:**

Regione	Area (cm <sup>2</sup> )	BMC (g)	BMD (g/cm <sup>2</sup> )	T - score	PR (%)	Z - score	AM (%)
Collo	5.58	3.74	0.669	-1.9	72	-1.4	78
Troc	10.82	6.63	0.613	-1.3	79	-1.1	82
Inter	23.37	23.21	0.993	-1.1	83	-1.0	84
<b>Totale</b>	<b>39.77</b>	<b>33.57</b>	<b>0.844</b>	<b>-1.3</b>	<b>82</b>	<b>-1.0</b>	<b>84</b>
di Ward	1.11	0.56	0.506	-2.0	64	-1.1	76

Totale BMD CV 1.0%, ACF = 1.038, BCF = 1.008, TH = 6.791  
 WHO Classification: Osteopenia  
 Fracture Risk: Increased



T-score vs. White Male; Z-score vs. White Male. Source: NHANES

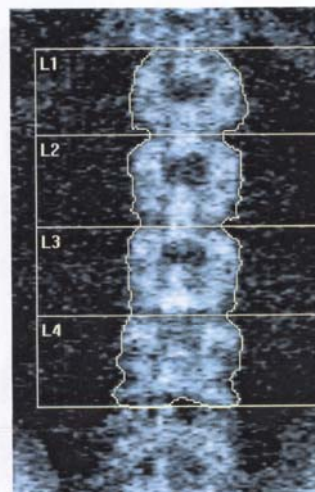
HOLOGIC®

**AZIENDA ROMA "E" Poliamb.S.M.Della Pieta'**  
 P.zza S.M. Della Pieta', 5  
 Roma 00135

Telefono: 06/68352919

Nome: FERNANDO	Sesso: Maschio	Altezza: 170.0 cm
ID paziente: /11	Etnia: Bianco	Peso: 90.0 kg
DOB: 07 October 1969		Età: 41

Medico di riferimento:



k = 1.134, d0 = 42.0  
 116 x 146

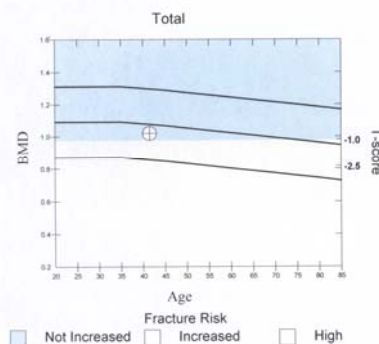
**Informazioni sulla scansione:**

Data scansione: 16 Aprile 2011 ID: U0416110  
 Tipo di scansione: f Lombare  
 Analisi: 16 Aprile 2011 08:26 Versione 12.6:5  
 Lombare  
 Operator: FED  
 Modello: QDR 4500W (S/N 48352)  
 Commento:

**DXA Results Summary:**

Regione	Area (cm <sup>2</sup> )	BMC (g)	BMD (g/cm <sup>2</sup> )	T - score	PR (%)	Z - score	AM (%)
L1	14.67	14.07	0.959	-0.4	95	-0.4	96
L2	15.69	15.94	1.016	-0.7	93	-0.6	93
L3	15.83	16.56	1.046	-0.5	95	-0.5	95
L4	17.84	18.78	1.053	-0.8	92	-0.8	93
<b>Totale</b>	<b>64.03</b>	<b>65.34</b>	<b>1.020</b>	<b>-0.6</b>	<b>94</b>	<b>-0.5</b>	<b>95</b>

Totale BMD CV 1.0%, ACF = 1.038, BCF = 1.008, TH = 8.854  
 Classificazione CHI: Normale  
 Rischio frattura: Non aumentato



T-score vs. White Male; Z-score vs. White Male. Source: Hologic

HOLOGIC®