



Centro Diagnostico Corilab s.r.l.u.

Analisi Cliniche - Diagnostica per immagini - Poliambulatorio

www.corilab.it - email: info@corilab.it

via duca d'Aosta, 8 - 00044 Frascati (RM) - Tel. 06.94.22.520 - 06.94.22.150

Servizio di refertazione specialistica per accettazione

del

martedì 2 aprile 2024

Fernando

07/10/1969

Esami effettuati

Radiografia del Torace(o Teleradiografia)

Protocollo

Dott. Mario Catarinacci

specialista radiologo

Radiografia del Torace(o Teleradiografia)

Assenza di alterazioni pleuro-parenchimali ed ilo-mediastiniche da processi organici o a focolaio in atto: meno evidente rispetto al precedente del 12/2/24 la nodularità che si proietta sul diaframma destro verosimile immagine di sovrapposizione ma da monitorare nel tempo, con emidiaframma destro risalito rispetto al sinistro.

Seni costofrenici liberi.

Immagine cardiaca nei limiti morfologici e dimensionali della norma

Classe di dose secondo l'art. 161 del D.lgs 101/2020: I

refertazione del
02/04/2024

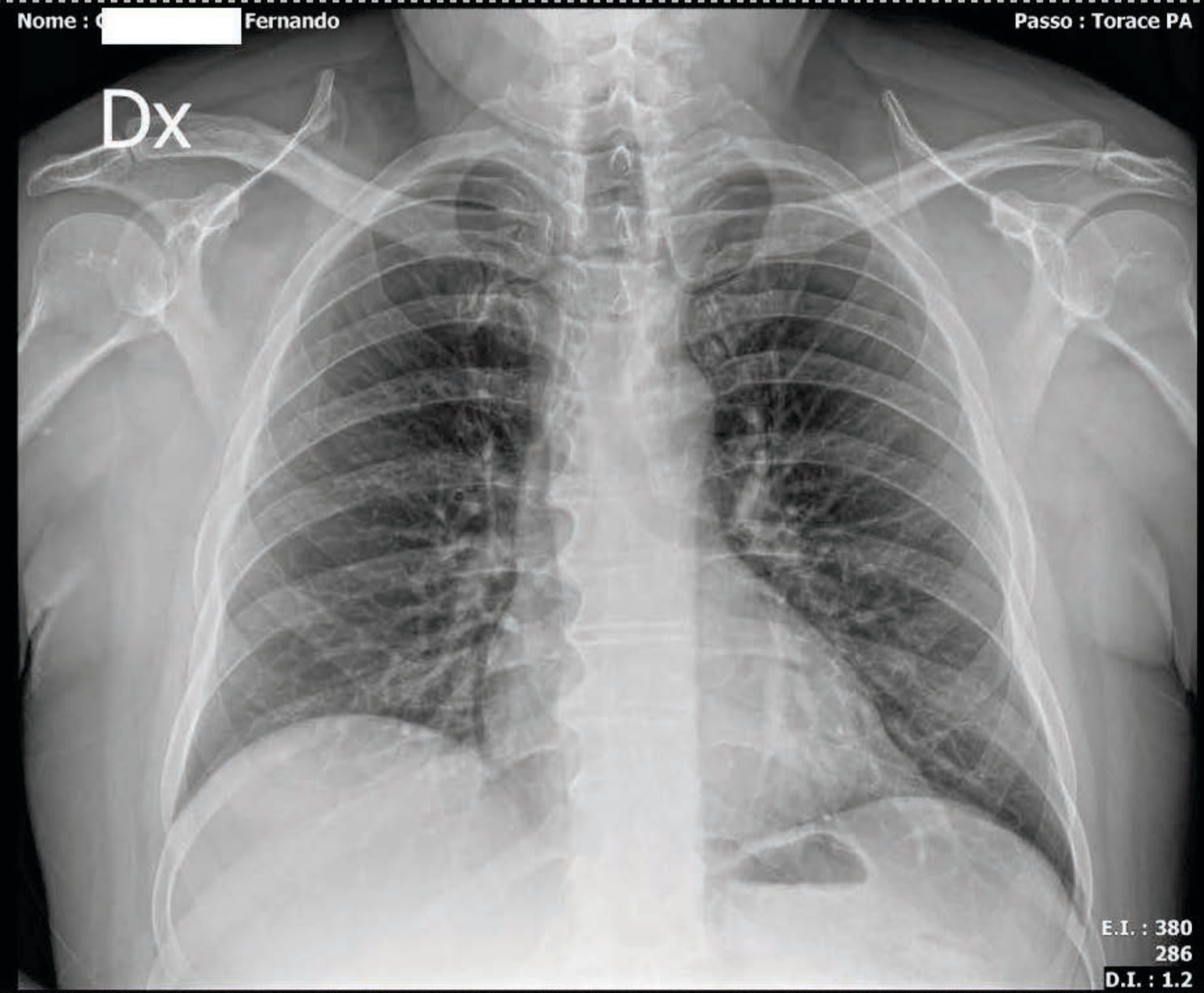
M. Ma
Dr. S

██████████ Fernando
Data di nascita: 1969.10.07
Sesso: M
Img #: 1/2
Zoom: 29.7%

Nome : ██████████ Fernando

Passo : Torace PA

CORILAB
Acc #: 648397
Modalità: DX
Data acq: 2024.04.02
Ora acq: 08:04:35



Medico prescr.: Catarinacci Mario
St: Radiografia del Torace(o Teleradiografia)
Se: [# 1]
W: 5316, L: 7177

E.I. : 380
286
D.I. : 1.2

MISURAZ. COME SU FILM - APPROX

Fernando

Nome : [redacted] Fernando

Passo : Torace LAT

CORILAB

Acc #: 648397

Modalità: DX

Data acq: 2024.04.02

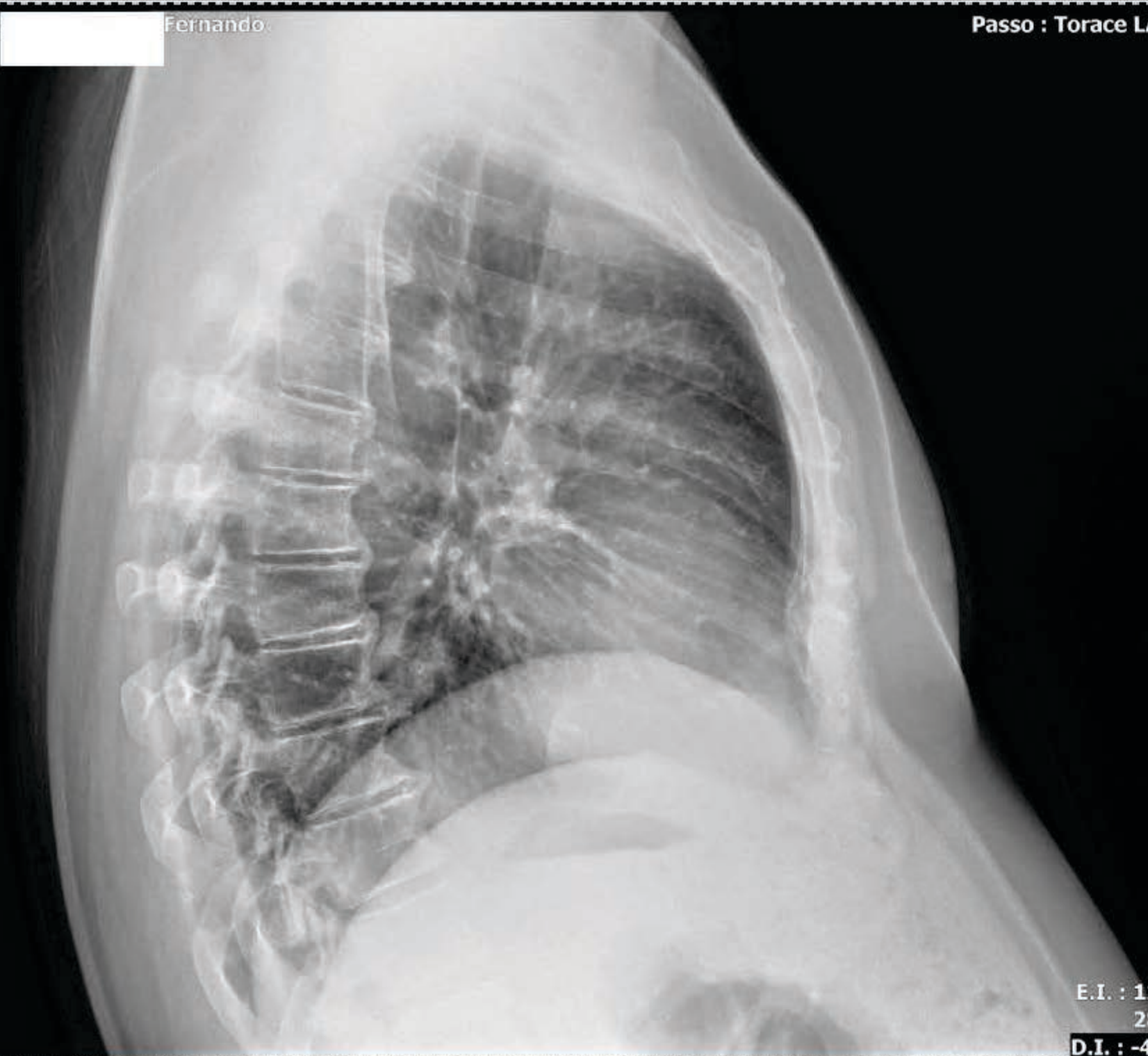
Ora acq: 08:05:08

Data di nascita: 1969.10.07

Sesso: M

Img #: 2/2

Zoom: 29.7%



Medico prescr.: Catarinacci Mario
St: Radiografia del Torace(o Teleradiografia)
Se: [# 1]
W: 5710, L: 6907

E.I. : 111

286

D.I. : -4.1

MISURAZ. COME SU FILM - APPROX